Aus der chirurgischen Veterinärklinik der Universität Gießen
Direktor: Geheimer Medizinalrat Prof. Dr. W. Pfeiffer

1931
Lane Medical Library

Beitrag zur intermittierenden Lahmheit des Pferdes

Dissertation

zur Erlangung der Doktorwürde der
Veterinär-Medizinischen Fakultät
der Hessischen Ludwigs-Universität
zu Gießen

vorgelegt von

Friedrich Richter

approb. Tierarzt
aus Dessau

Gießen 1931
Gießener Studentenhilfe E. V.

Gedruckt mit Genehmigung der
veterinär-medizinischen Fakultät
zu Gießen.

Referent: Geh. Medizinalrat Professor Dr. Pfeiffer.

Meinen lieben Eltern!

Digitized by the Internet Archive
in 2026

https://archive.org/details/IA40154005_0162

Schrifttum.

Die ersten Berichte über das intermittierende Hinken des Pferdes und damit vergesellschafteter Thrombose der hinteren Aorta nebst ihren Verzweigungen wurden um das Jahr 1840 von Rademacher und Bouley geliefert.

Späterhin folgten dann eine große Anzahl von Berichten dieser Fälle, in denen die klinischen und des öfteren auch die pathologisch-anatomischen Erscheinungen beschrieben worden sind.

Danach tritt die Lahmheit erst ganz allmählich während der Bewegung auf, steigert sich immer mehr und wird endlich so hochgradig, daß die Pferde zusammenstürzen und sich erst nach längerer oder kürzerer Ruhepause wieder erheben können.

Bei Thrombose der Schenkelarterie überwiegt Hangbeinlahmheit, bei Thrombose der Beckenarterie dagegen Stützbeinlahmheit mit Zusammenknicken bei der Belastung. In der Regel besteht jedoch gemischte Lahmheit. Die Hauptmerkmale der Bewegungsstörung äußern sich in plötzlichem Schwanken, Lahmen auf einer Seite, Überköten, Stolpern und zum Schluß Niederbrechen im Hinterteil.

Nebenher sind starke Angst, Schweißausbruch, Zittern und bisweilen krampfartiges Heben und Senken eines oder beider Hinterextremitäten zu beobachten. Oft gibt die rektale Untersuchung Aufschluß über die Art der Erkrankung.

Über die Thrombose von Arterien der Vorderextremität liegen spärlichere Angaben vor. So berichten Martin, Malkmus, Merkt und Omadrelli von Thrombosierungen der Achsel- und Armarterien mit stets vorhandener intermittierender Schulterlahmheit beim Pferd.

Trotz zahlreicher Beschreibungen über Thrombose der hinteren Aorta und ihrer Endäste wird in der älteren Literatur sehr selten auf die Ursachen eingegangen.

Hertwig (1884) beschuldigt atheromatöse und kalkige Gefäßdegeneration sowie Erschütterung und Erkältung als Ursache der Thrombose.

Bayer (1887) ist der Meinung, daß neben fettiger und kalkiger Degeneration der Gefäßwände vor allem die vom Aneurysma der vorderen Gekröswurzel durch den Blutstrom abgerissenen Thrombusteilchen als Urheber der Thrombose in Frage kommen.

Friedberger-Fröhner (1886) bezeichnen als Ursache der Thrombose der hinteren Aorta teils eine Endarteriitis mit Auflagerung von Fibringerinnseln auf der rauhen Gefäßoberfläche, teils eine embolische Verstopfung dieser Aortenäste durch aus dem Herzen oder aus einem Aneurysma fortgeschwemmte Thromben.

Zürn (1882) ist der Ansicht, daß Strongylidenlarven fortwährend Verwundungen mit starker Verdickung, Entzündung und Aneurysmenbildung der Arterienwände, sowie Thrombose hierselbst und Fortsetzung dieser Thrombose in den Stamm der hinteren Körperschlagader erzeugen oder, daß Ablösung kleiner erweichter Thrombusteile aus dem Aneurysma mit Embolie die Ursache der Thrombose der hinteren Aorta sei.

Stockfleth (1879) meint, die Thrombose wäre teils durch Stockung der Blutbewegung, teils durch krankhafte Veränderung der Gefäßwände oder durch Berührung des Blutes mit fremden, entweder im Herzen oder in den Arterien entstandenen, oder auch von außen eingedrungenen Körpern veranlaßt.

In ihrem Handbuch der Chirurgie bezeichnen Bayer und Fröhner (1908) ebenfalls das Wurmaneurysma als den Haupturheber solcher Thrombosierungen. Auch die Endokarditis soll nach ihnen in Frage kommen.

Die Literatur der neueren und neuesten Zeit vertritt auf Grund der bisher vorgenommenen Untersuchungen denselben Standpunkt. Es gibt aber Fälle, bei denen weder Wurmaneurysma noch Endokarditis festzustellen waren. Für diese Fälle gibt Fröhner mit anderen Autoren einer primären Endokarditis oder in der Lumbalgegend auftretenden, durch Druck wirkenden Geschwülsten die Schuld.

Möller und Frick (1908) glauben, den Strongylus armatus als häufigste Ursache der Thrombose der hinteren Aorta bezeichnen zu können, sei es, daß er sich direkt an der thrombosierten Stelle oder embolisch von der vorderen Gekröswurzel aus ansiedelt.

Nach Gratia (1922) eignen sich die durch Abzweigungen der hinteren Aorta entstehenden Falten für Thrombenbildung besonders.

Kitt (1901) nennt die von der Gekröswurzel sich bis in die Aorta hinein fortsetzenden Thromben als Quelle der Embolie und Thrombose der kaudalen und extremitalen Äste der Aorta.

Fröhner-Zwick (1915) beschuldigen Arteriosklerose des Aortenendes sowie embolische Verstopfung dieser Äste aus dem Herzen oder einem Aneurysma als Ursache der Thrombose des Aortenendes.

Joest (1919) fand im Brustteil der Aorta einen an der Intima angehefteten Sklerostomum eingebettet in einem kleinen Thrombus. Er ist der Ansicht, daß vielleicht besondere Strömungsverhältnisse in der fast rechtwinklig von der Aorta abzweigenden vorderen Gekrösarterie die Anheftung des Parasiten gerade an diesem Gefäß begünstigen.

Nach Ris (1923) sollen die Parasiten von der Gekrösarterie in die Aorta wandern und von dort bis zur Teilungsstelle fortgeschwemmt werden. In diesem Gebiet erfahre der Blutstrom eine starke Verlangsamung, es entstehen Wirbel, Walzenbildungen sowie stehende Wellen, die das Festsetzen der Larven und Haftenbleiben der Blutelemente an der lädierten Intima begünstigen.

Eine ähnliche Lahmheit wie beim intermittierenden Hinken beobachtete Bayer (1904) bei einem Falle von Aortenstenose infolge Endarteriitis. Die Lahmheit trat hier nicht nach einiger Zeit der Bewegung, sondern ganz unregelmäßig auf, bald nach wenigen Schritten, bald blieb sie selbst nach vierstündiger schärfster Gangart aus, machte sich dann aber ganz plötzlich wieder sehr heftig bemerkbar. Das Pferd wurde völlig haltlos, nahm hundesitzige Stellung ein und konnte bereits nach höchstens einer Minute sich wieder ordnungsmäßig bewegen. Es bestand also hier ein ganz anderes Lahmgehen als beim intermittierenden Hinken. Als Ursache gibt Bayer an, daß die warzigen fadenförmigen Faserstoffausscheidungen, die sich an der einen Zentimeter großen stenosierten Stelle in der Brustaorta fanden, durch eine starke Blutwelle plötzlich an- und ineinander gedrückt wurden, so den Blutzufluß momentan absperrten, dann vermöge ihrer Elastizität wieder auseinanderwichen und so dem Blutstrom wieder freie Bahn ließen.

Einen hinsichtlich der klinischen Symptome ähnlichen Fall wie Bayer beschreibt Stöckli (1922). Die Sektion ergab hier Aortenstenose der Brustportion. Stöckli erklärt die hier aufgetretene, dem vorigen Fall ähnliche Bewegungsstörung aus der Unelastizität der Aortenwand, wodurch eine Regulierung der den jeweiligen Anforderungen entsprechenden Blutmenge nicht möglich war.

Wilden (1900) veröffentlicht in der Zeitschrift für Veterinärkunde einen interessanten Fall von Thrombose der Schenkelarterie, der zur Heilung führte. Das Pferd zeigte die charakteristischen klinischen Erscheinungen, wurde trotz der Krankheit gedeckt,

brachte ein gesundes Fohlen, war nach noch nicht Jahresfrist völlig geheilt und versah seinen Dienst wie früher als Militärpferd, ohne jemals wieder an demselben Leiden zu lahmen.

Von einem Fall angeborener Aortenstenose im Gebiet der 10. bis 11. Interkostalarterie berichtet Fröhner (1906), bei dem ebenfalls intermittierende Lahmheit bestand.

Da in vorliegender Arbeit auch über ein Aortenaneurysma berichtet werden soll, so dürfte es sich empfehlen, in kurzer Form auf die für diese Erkrankung zugängliche Literatur hier einzugehen. Gelegentlich von Obduktionen wurden des öfteren Aortenaneurysmen angetroffen.

Stockfleth (1879), Labat und Cadéak (1884) teilen Fälle von Aortenaneurysmen mit, die teils ähnliche Erscheinungen wie die Thrombosen der hinteren Aorta auslösten, teils tödlich verliefen.

Pirl (1887) erwähnt eine Atresie der hinteren Aorta mit sackartiger Ausbuchtung von knöcherner Beschaffenheit. Die Intima dieser Stelle war rauh, uneben, und auf ihr befand sich ein Sklerostomum.

Fröhner (1892), Webb (1905) und Hoare (1906) beobachteten mehrere tödlich verlaufene Aortenaneurysmen mit zum Teil sehr dünnen, brüchigen und verkalkten Wänden.

Lustig, Schmidt und Mettam sahen mehrmals mannskopfgroße Aneurysmen, die teils hochgradige Bewegungsstörungen, Dyspnoe und Krämpfe, teils Rohren (Rekurrenslähmung) und sogar Unvermögen, Futter aufzunehmen, zur Folge hatten. Nach vorstehend beschriebenen Fällen lassen sich bestimmte Angaben über die Symptome der Erkrankung nicht machen. Sehr oft rufen Aortenaneurysmen sehr lange oder überhaupt lebenslänglich keine sichtbaren Krankheitserscheinungen hervor. Andererseits können sie ganz plötzlich ohne vorhergehende Symptome durch innere Verblutung enden, besonders nach starken Anstrengungen und Aufregungen. Die Tiere schwanken, stürzen zusammen, zeigen große Atemnot und verenden rasch.

Auf die Frage der Ätiologie der Aneurysmen wird nur selten eingegangen. Schon im Jahre 1665 machte der holländische Anatom Ruysch auf das Aneurysma der vorderen Gekrösarterie aufmerksam. Andere Autoren wiesen späterhin Strongyliden nach und beschuldigten diese als einzige Ursache des Aneurysmas.

Besonders Davaine (1866) bekräftigte diese Ansicht, und Bollinger (1870) stellte durch eingehende Untersuchungen diese Frage völlig klar. Nach Statistiken des letzteren leiden 90—95% der Pferde an Aneurysmen der Eingeweidearterien. Auch Zürn (1882) beschuldigt Strongylidenlarven als Ursache der Aneurysmenbildung in den größeren Gefäßen des Hinterleibes.

Nach Nörr (in Stang-Wirth) spielen entzündlich degenerative Veränderungen der Arterienwand die Hauptrolle. Ferner sollen die vom Blutstrome durch die Vasa vasorum der Media zugeführten Entzündungs- und Degenerationserreger oder direkt von der Innenfläche her angreifende Bakteriensiedlungen im Anschluß an septische Endokarditis, desgleichen von außen auf die Wand übergreifende Entzündungen Zerstörungen der Media mit bindegewebigem Ersatz des Defektes und damit die Möglichkeit der Dehnung an der betreffenden Stelle bedingen. Nach Nörr geben ferner mechanische Einwirkungen und gewaltsame Überdehnung bei stärkerer körperlicher Anstrengung zur Aneurysmenbildung Anlaß, jedoch nur bei bereits vorhandener Schwächung der Arterienwand. Beim Pferd speziell sollen nach Nörr Aneurysmen fast jedesmal durch Sklerostomen verursacht sein. In der über das Aortenaneurysma angeführten Literatur ist fast stets die Rede davon, daß die sogenannte Arteriosklerose nicht unbeteiligt an der Entstehung dieser Gefäßwandausbuchtung sei.

Über das Wesen dieser Erkrankung sind die Ansichten sehr geteilt. Petit (1905) bestreitet, daß es Arteriosklerose bei Tieren überhaupt gäbe, da die fettige Gefäßwanddegeneration fehle. Nach den systematischen Untersuchungen von Köllisch (1910) waren von 50 Pferden 18% arteriosklerotisch erkrankt. Auch Köllisch vermißte im Vergleich zur menschlichen Arteriosklerose die starke fettige Degeneration und die Zerfallsherde der Gefäßwände.

Kitt (1911) hält die Arterienveränderungen bei Pferden nicht als gleichwertig denen des Menschen.

Zinserling (1913) fand von 78 untersuchten Pferdeaorten 35 pathologisch verändert. Der größte Teil dieser Fälle — 30 Stück — war durch Strongylidenlarven verursacht. In 5 Fällen fanden sich stets im Anfangsteil der Aorta ausschließlich auf die Media beschränkte Veränderungen. Zinserling ist ebenfalls der Meinung, daß Arteriosklerose beim Pferde nicht nachgewiesen sei und wahrscheinlich auch nicht vorkomme.

Nach Krause (1922) sind Kalksalzablagerungen in der Brustaorta alter Pferde die Regel. Diese gehen meist von den elastischen Fasern und Bindegewebsfibrillen aus. Selten wurden nekrotische Herde in der Muskulatur des Anfangsteiles der Brustaorta gefunden. Krause bezeichnet die Erkrankung als Degeneratio aortae scleroticans.

Ris (1923) fand in der Brustaorta eines Pferdes wellige und leistenförmige Intimaproliferationen mit zahlreichen neu gebildeten Blutgefäßen. In den Zwischensubstanzen der Media war Kalk abgelagert. Ris bezeichnet diese Veränderungen als Arterio-

sklerose, ist aber der Ansicht, daß hier im Gegensatz zum Menschen die progressiven Veränderungen die regressiven überwiegen. Außerdem bestanden hier auch noch Veränderungen verminöser Natur, die aber bei der diffusen Ausbreitung des Prozesses nicht als einzige Ursache angesehen werden konnten. Über die Ätiologie der Arteriosklerose im vorliegenden Fall war Bestimmtes nicht zu sagen.

Über Thrombosen der Aorta ist in der Literatur viel geschrieben worden. Meist handelt es sich um ganz grobe makroskopische Beschreibungen der Thromben. So berichten Mishotte (1884), Humbert (1884), Haas (1897) und andere über die von ihnen gefundenen, meist lamellenartig geschichteten, zum Teil mit der Aortenwand fest verwachsenen Thromben. Bollinger, von Pöppel (1897) zitiert, sagt über die Bildung eines Thrombus folgendes: Seine Größe und Beschaffenheit hängt ab vom Grad der krankhaften Ausdehnung des Arterienrohres, von der Beschaffenheit der Intima und von der Gegenwart von Palisadenwürmern in Aneurysmen.

Klemensiewics (1917) veröffentlichte eine Arbeit über die erste Anlage des Thrombus, der erst auf Grund einer Intimaschädigung entstehen kann. An der lädierten Intima schlägt sich danach ein gallertiges, durch Berührung der Blutflüssigkeit mit der verletzten Stelle entstehendes Häutchen nieder, welches das Haftenbleiben von Formelementen des Blutes ermöglicht.

Bei der Zusammensetzung eines frisch gebildeten Thrombus sollen hämodynamische Einflüsse eine Rolle insofern spielen, als die spezifisch leichteren Formelemente in die Randzone getrieben werden. Das Haftenbleiben soll durch die Kleinheit gewisser Formelemente, d. h. von Bruchstücken normaler Zellen und Blutplättchen begünstigt werden.

Ris (1923) fand innige Verwachsung des mit Parasitenresten versetzten Thrombus mit der Intima des hinteren Aortenendes. Er ist der Ansicht, daß die Thrombose infolge Reizung und Verletzung der Gefäßwand durch Parasiten eingeleitet wird. Die von Ris untersuchten Thromben bestanden in den der Gefäßwand direkt anliegenden Schichten zur Hauptsache aus Erythrozyten. Dann folgten vornehmlich aus Blutplättchen aufgebaute Lamellen. Im Zentrum des Thrombus bildete Fibrin den Hauptbestandteil. Zwischen diesen Formelementen lagen strukturlose, zum Teil zerfallene, als Parasitenreste anzusprechende Massen.

Die Ansichten über die Ursachen der Thrombose und die Zusammensetzung des Thrombus gingen und gehen auch heute noch weit auseinander.

Die häufigste Ansicht war die, daß eine Entzündung der Gefäßwände vorausgegangen sein müsse. Erst Virchow brachte Klar-

heit in diese Verhältnisse. Nach ihm soll durch Stockung der Blutbewegung, durch krankhafte Gefäßveränderungen oder durch Berührung des Blutes mit Fremdkörpern das im Blutserum gelöste Fibrin niedergeschlagen werden und dadurch die sogenannte Thrombose eintreten. Nach Virchow wird der Thrombus entweder von der ganzen im Gefäß strömenden Blutmasse, z. B. bei Unterbindung gebildet oder er setzt sich erst an einer Stelle der Gefäßwand fest und vergrößert sich durch konzentrische Ablagerungen.

Möller (1893) ist der Ansicht, daß die Blutbewegung und der Einfluß der intakten Intima bzw. ihres Endothels das Blut flüssig erhält. Wo einer dieser Faktoren fehle, entsteheThrombose. Der Thrombus brauche aber nicht immer aus einem Blutkoagulum zu bestehen. Daher unterscheide man weiße und rote Thromben. Nach Zahn sollen erstere aus Anhäufung weißer Blutkörperchen im Gefäßlumen entstehen. Bizocero, Eberth und Schimmelbusch dagegen behaupten, daß der weiße Thrombus von den von Bizocero entdeckten Blutplättchen gebildet werde. Diese sollen sich an einer verletzten Intimastelle festsetzen, zusammenkleben und das Gefäßlumen verschließen. Die beiden letzteren Autoren fanden jedoch vielfach in diesen Thromben auch andere Blutkörper, seltener Erythrozyten, häufiger aber Leukozyten eingeschlossen. Nach Kitt (1901) sind die zerrissene, zerklüftete oder ganz entfernte Intima (sogenannte Adhäsionsthrombose) oder ruhende verlangsamte Blutströmung (sogenannte Stauungsthrombose) und endlich noch Leukozyten zerstörende Fibrinfermente und fermentproduzierende Substanzen, die ins Blut gelangen (sogenannte Fermentthrombose), die Ursachen der Thrombose.

Bayer (1908) fand die Thromben größerer Gefäße deutlich geschichtet, derb, gelblich gegen die Mitte zu, an der Oberfläche gerötet und von frischen Auflagerungen bedeckt. Die tiefen, älteren Schichten bestehen aus weißen, teilweise verfetteten Blutkörperchen. Kitt (1912) berichtet außer den bereits oben angeführten Ursachen der Thrombose von der feineren Zusammensetzung der einzelnen Thrombenarten. Diese soll nach der Schnelligkeit der Entstehung und den Bedingungen des Zustandekommens variieren. Die schnell entstandenen gleichartig homogenen, dunkelroten Fermentthromben bestehen hauptsächlich aus einem wirren, bisweilen strahligen oder sternförmig sich um zerfallende weiße Blutkörperchen ordnenden Fibrinflechtwerk. An die in erster Anlage durch weiße Blutkörperchen und Blutplättchen an der lädierten Gefäßwand sich bildenden Abscheidungsthromben schließt sich der die körperlichen Blutbestandteile enthaltende

Fibrinniederschlag in Form wellig verlaufender Balkenzüge aus körniger Blutplättchenmasse an und bildet so gleichsam das Gerippe des Thrombus (Ribbert 1914). Diese Balken sind immer von einer breiten Zone weißer Blutkörperchen umgeben. Dazwischen liegt das Fibrinfadennetz mit dem roten Blutzelleninhalt (Ribbert). Rote Thromben sind homogen gelatinös blutrot. Weiße und graurote Thromben sehen aus wie Speck, Rückenmark oder Hackfleisch und sind opak, trüb, derb und prall wie Radiergummi. Gemischte und geschichtete Thromben zeigen abwechselnd weiße und rote zwiebelschalenartig gelagerte Gerinnungsmassen, verursacht durch in Abständen erfolgte Lagerungen.

Material und Untersuchungsmethoden.

Zur Untersuchung gelangten vier Thrombosen der hinteren Aorta mit gleichzeitiger Thrombose der Becken- und Hinterschenkelarterien. Bei dem einen dieser Fälle bestand zugleich noch eine Thrombose am Anfangsteil der Brustaorta mit ausgedehnter Aneurysmenbildung derselben. Vergleichsweise wurden noch die Aorten von zwei jüngeren Schlachtpferden herangezogen. Die Präparate wurden nach eingehender makroskopischer Untersuchung in 5%iges Formalin eingelegt und nach einiger Zeit der Länge nach aufgeschnitten, um ein gutes Bild von der Form der Thromben zu bekommen, und dann photographiert. Von den verschiedensten Stellen wurden sodann Stückchen der Gefäßwand zwecks mikroskopischer Untersuchung entnommen. Einbettung erfolgte zu gleichen Teilen in Paraffin und Zelloidin. Zur Darstellung des Bindegewebes wurde nach van Gieson, zur Darstellung der Elastika nach Weigert gefärbt. Im übrigen kam die Hämatoxylin-Eosinfärbung zur Anwendung. Die Darstellung des in den Thromben befindlichen Fibrins erfolgte mit der Jod-Jodkaliumfärbung. Da die Möglichkeit der Anwesenheit von Parasiten in den Thromben bestand, so wurden diese an den der Gefäßwand besonders fest anhaftenden Teilen sorgfältig zerkleinert und mit einer Lupe eingehend besichtigt.

Ergebnisse der Untersuchung.

Thrombose und Aneurysmenbildung der Brustaorta mit gleichzeitiger Thrombose der hinteren Aorta und ihrer Verzweigungen.

Klinischer Befund: Seit drei Monaten bemerkte der Eigentümer der der hiesigen Klinik zugeführten achtjährigen Stute unsicheren Gang, der sich in leichtem Schwanken der Nachhand bemerkbar machte. Bei der klinischen Untersuchung betrug die Temperatur

38,5°, Puls 40, Atmung 18. Die Schleimhäute waren ohne Befund, der Appetit gut. Hinten rechts bestand mittelgradige Lahmheit, der Schritt war deutlich nach vorn verkürzt. Im Trabe verstärkte sich die Lahmheit. Spatprobe war stark positiv. Nach fünf Minuten langem Longieren trat starker Schweißausbruch auf, geblähte Nüstern, aufgeregte Atmung. Zugleich wurde die Lahmheit viel stärker. Es trat Überköten und schließlich Versagen weiterer Bewegung ein. Die rektale Untersuchung ergab einen hühnereigroßen derben Tumor rechts an der Stelle der Bifurkation zwischen Arteria iliaca und Arteria hypogastrica. Die Pulsation war gut fühlbar. Fünf Minuten nach beendigtem Longieren begann das Pferd mit den Hinterbeinen zu trippeln, fiel auf die linke Seite, stöhnte, preßte stark und schlug mit den Beinen um sich. Der Puls war kräftig und betrug 90 Schläge pro Minute. Konjunktiven injiziert. Es bestand erweiterte Pupille und angstvoller Blick. Das Pferd mußte in den Stall geschleift werden und erhob sich erst nach einigen Stunden mit vieler Mühe drei- bis viermal. Es stand je 10 Minuten, fiel dann aber immer wieder um. Fortwährend bestand heftiges Pressen und Umsichschlagen. Häufig wurde hundesitzige Stellung eingenommen. Puls 88, Konjunktiven diffus rot, wässerig. Am folgenden Tage betrug die Temperatur 38,8°; Besserung war nicht eingetreten, das Pferd lag viel. Keine Futteraufnahme.

Folgender Tag: Temperatur 38,0°, Puls 80, kräftig, Atmung 28, ruhig. Die Konjunktiven sind wässerig rot, es besteht dauerndes Stöhnen. Der Patient sieht sich häufig nach dem Bauch um. Futteraufnahme erfolgt nicht, vergebliche Versuche aufzustehen, Kotabsatz. Am folgenden Tag ging das Pferd ein.

Anatomischer Befund: Das Herz ist stark vergrößert, der Umfang beträgt 65 cm, die linke Kammerwand ist 6,5 cm, die rechte 2,5 cm dick. An den Ansatzstellen der Chordae tendineae finden sich subendotheliale Blutungen. Am Anfangsteil zeigt die Aortenwand starke Verdickung und ist hier sackförmig ausgebuchtet. In diese Ausbuchtung läßt sich bequem eine Faust legen (Abb. 1). In der Länge beträgt die Ausbuchtung 25 cm und verjüngt sich nach den Enden zu. Das Lumen ist hier fast völlig durch einen wandständigen Thrombus verstopft. Von der Intima gehen faserige und faltige Gewebsbildungen aus. Auf der Schnittfläche der verdickten Wandabschnitte sind hier und da rötlich braune unregelmäßig geformte Streifen sichtbar. Im übrigen weist die krankhaft veränderte ausgebuchtete verdickte Aortenwand an mehreren Stellen weißliche, fest mit der Intima in Verbindung stehende, streifige rundliche und ganz unregelmäßig geformte Prominenzen auf.

Unweit der Teilungsstelle der Bauchaorta und der Art. iliaca dextra zeigt sich letztere in einer Länge von ca. 40 cm als ein kleinfingerdicker Strang, der mit einem weißrot gesprenkelten, der Wand teilweise fest ansitzendem, pyramidenförmig in das Lumen ragenden Thrombus angefüllt ist (Abb. 2). Die Art. femoralis ist stellenweise durch faserige Gewebsmassen verstopft.

Histologischer Befund: Die Intima der Aneurysmenwand ist in vielen Bezirken um das Fünf- bis Sechsfache verdickt. Ferner findet sich mehrfach großzellige, aus polynukleären und vereinzelten Riesenzellen bestehende Infiltration der Intima, nebst streckenweiser subendothelialer gitterartiger Auflockerung derselben. Besonders auffallend ist an einer Stelle eine deutliche Sprossung des Endothels, die sich als sehr spitzwinkliger Zapfen in das Gefäßlumen hineinschiebt und mit einer strukturlosen Masse beschlagen ist, in der wenige Erythrozyten eingebettet liegen. Kurz vor dieser Stelle ist die Intima nicht mehr als solche erkennbar und völlig zerklüftet. Diese Zerklüftung gibt den Ausgangspunkt für eine große, sich subendothelial erstreckende polymorphkernige, blutige entzündliche Infiltration. Verschiedentlich stoßen senkrecht aus der stark bindegewebig degenerierten Media breite Bindegewebsstreifen bis unmittelbar auf die Intima vor. Der der Gefäßwand des Aneurysmas fest anhaftende Thrombus besteht in der Hauptsache aus einer homogenen strukturlosen Masse, in der viel großzelliges, aus polymorphkernigen, zum Teil auch aus Erythrozyten bestehendes Material nebst vielen Zelltrümmern eingebettet ist. Mehrere kernarme und kernreiche Zonen, die hin und wieder von kleinen meist kreisrunden, aus Leukozyten bestehenden Infiltraten durchsetzt sind, leiten zu einem breiten drahtgeflechtartigem, fast ganz kernlosen Fasernetz über, das dann wieder in eine sehr kernreiche, oft zerklüftete Zone übergeht. Des öfteren finden sich in mehreren, namentlich zentral gelegenen Hohlräumen dunkelblau gefärbte Hämoglobinniederschläge. Der der Intima meist fest anhaftende Thrombus ist mit breiten, stellenweise bis in das Innere reichenden, sich hier fein verästelnden Bindegewebsstreifen, zwischen denen häufig, Erythrozyten liegen, durchzogen. Alle Grade der Organisation sind hier sichtbar. Die dem Thrombus anliegenden Schichten der mutmaßlichen Intima bzw. der Media sind mehrere Male stark zerklüftet und weisen starke, unregelmäßig begrenzte Infiltrationen, sowie stark perivaskulär infiltrierte Gefäße auf. Unmittelbar subendothelial ist erhebliche, in allen Formen vorkommende, sich bis in die Media und Adventitia erstreckende Bindegewebsdegeneration sichtbar. Am Übergang der Media auf das Subendothel befinden sich breite lang gestreckte polynukleäre,

zum Teil mit Erythrozyten oder deren Trümmern durchsetzte Zellanhäufungen. Diese Infiltrationsherde sind scharf gegen die Umgebung abgesetzt und weisen in allen Variationen vorkommende Organisation auf. Die Intima elastica interna markiert sich im allgemeinen gut. Die Media ist in den der Intima angrenzenden Schichten stellenweise auch bis zur Adventitia reichend ganz besonders auffällig bindegewebig degeneriert. Nur ganz vereinzelt sieht man dünne Streifen der Mediamuskulatur. Die zum Teil stark perivaskulär infiltrierten zahlreichen Vasa vasorum weisen oft eine sehr verdickte, mit großen Zellen infiltrierte Intima, sowie eine ebensolche Media und Adventitia auf. Besonders fallen daneben die oft über lange Strecken sich hinziehenden starken, in der enorm bindegewebig degenerierten, sehr verdickten Media zwischen den Bindegewebszügen längs verlaufenden Blutungen auf. Die Elastika der Media ist stellenweise in den der Intima benachbarten Schichten einigermaßen zusammenhängend und normal in Wellenlinien verlaufend, während in der Mitte und in der Nähe der Adventitia die elastischen Fasern immer spärlicher, zerrissener und fast kommaartig erscheinen. Am Übergang der Media auf die Adventitia macht sich ein großer Gefäßreichtum bemerkbar. Die Gefäße erscheinen stark erweitert und sind von breiten Bindegewebssträngen umgeben. Innerhalb der aufgelockerten, von breiten Bindegewebssträngen durchzogenen, ebenfalls sehr gefäßreichen Adventitia sind häufig auch an der Grenze der letzteren zur Media und vor allem in der Adventitia selbst großzellige, aus polynukleären, zum Teil auch aus Riesenzellen bestehende, in Richtung auf das dem Gefäßlumen zu liegende Gewebe eingreifende, ganz scharf durch breite Bindegewebszüge abgesetzte und in allen Formen der Organisation befindliche Infiltrationsherde zu finden. An einer durch Zufall gefundenen Stelle der aneurysmatisch erkrankten Aortenwand war auf der Schnittfläche eine sehr weiche und nachgiebige, sich von der Umgebung ziemlich scharf absetzende Stelle zu fühlen und zu sehen. Sie erwies sich bei mikroskopischer Betrachtung als ein gewaltiger großzelliger Infiltrationsherd der Adventitia, der von einem fast die ganze Breite der Media einnehmenden gleichen Herd durch eine schmale bindegewebige Zone getrennt wurde. Die Intima sowie ihre Übergänge in die Media waren leider in diesem aus dem allgemeinen Rahmen herausfallenden Schnitt nicht erhalten.

Die histologische Untersuchung der im vorliegenden Falle ebenfalls nebst ihren Verzweigungen thrombosierten hinteren Aorta ergab folgenden Befund:

Das thrombotische Material besteht in der Hauptsache aus einer homogenen strukturlosen Masse mit vereinzelten wolkigen

Kerntrümmerzonen. Besonders im Zentrum finden sich mit Erythrozyten, fibroplastischem und lymphozytärem Material ausgefüllte Hohlräume. Hier und da sind auch tief dunkelblau gefärbte, als Hämoglobinpigmente anzusprechende rundliche Stellen sichtbar. In den Randzonen des Thrombus ist beginnende Organisation zu bemerken. Einige Kapillaren und mehr oder weniger fein verästelte Bindegewebsstreifen führen von der häufig nicht mehr als solche erkennbaren, fest mit dem Thrombus verwachsenen Intima in diesen hinein. Die Grenze der Intima markiert sich durch starke leukozytäre Anhäufung im Thrombus und in der Gefäßwand nebst lebhafter kleinzelliger Infiltration. Soweit die Intima noch zu erkennen ist, präsentiert sich die Tunica elastica interna als gleichmäßig gekräuseltes Band unter der vereinzelt etwas verdickten buckeligen und leichte Aufhellung zeigenden, subendothelial mehrfach mit grobkörnigen Massen durchsetzten Intima. An einer Stelle der Intima sitzt ein starker Wucherungszapfen, unter dem sich Hämoglobin befindet. In mehreren Schnitten ist die Muskulatur der stark verdickten Media in der Hauptsache durch Bindegewebe ersetzt und weist stellenweise blaue, basophile, sehr kernarme, auf Verkalkung hinweisende, sowie kernlose nekrobiotische homogene Zonen auf. An einer Wandstelle ist lebhafte dunkle Färbung der Mediafasern zu bemerken. Es dürfte sich hier um auf ablaufende Blutungen hindeutende Hämoglobinniederschläge handeln. In diesen Schnitten ist die Elastika der Media sehr spärlich vorhanden und dann meist sehr zerrissen, während sie wo anders wieder über die ganze Media gleichmäßig verteilt ist und in lebhaft geschlängelten Wellenlinien verläuft. Die Adventitia ist mehrfach verdickt und aufgelockert. Die Endothelzellen sind im Hauptgefäß und in den Vasa vasorum enorm gewuchert und zum Teil wulstförmig. In ihnen befindet sich häufig gespeichertes Hämoglobin. Mehrfach weist die Adventitia am Übergang auf die Media zapfenförmig in diese hineingreifende, von der Umgebung scharf abgesetzte und des öfteren feine Bindegewebszüge enthaltende großzellige Infiltrationsherde auf.

Die weiteren Fälle, die nur an der Bifurkation der hinteren Aorta Thromben aufweisen, sind in der nachfolgenden Beschreibung zusammengefaßt worden.

Klinischer Befund: Es handelte sich um Pferde im Alter von 6—10, bis 17 Jahren, die während des Longierens fast gleiche oder ähnliche Bewegungsstörungen zeigten. In einem dieser Fälle konnte das Tier bis zu $^3/_4$ Stunden scharf bewegt werden, ehe sich

ganz plötzlich heftiges Schwanken in der Hinterhand und wenige Sekunden darauf blitzartiges Niederstürzen bemerkbar machten. Unruheerscheinungen, Schwitzen usw. wurden hierbei niemals beobachtet. Das Pferd erhob sich nach ca. ¼ Stunde ruhigen Liegens von selbst, ohne danach die geringsten Erscheinungen einer Bewegungsstörung zu zeigen.

In den beiden anderen Fällen traten 1—3 Minuten nach Beginn der Trabbewegung einseitige, später doppelseitige Schrittverkürzung, immer mehr zunehmende einseitige Hangbeinlahmheit, zum Schluß hüpfende Bewegung auf. Dabei wurde starker Schweißausbruch, große Unruhe, bis zu 72 Atemzüge und 80 Pulse pro Minute, sowie auffallende Kälte der betroffenen Extremitäten beobachtet. In einem dieser letztgenannten Fälle wurde auch des öfteren hundesitzige Stellung eingenommen. Nach dreiviertel bis zu einer Stunde war alles wieder in Ordnung. Die rektale Untersuchung ergab in einem Falle spindelförmige Verdickung der Art. iliaca, sowie überhaupt links schwächere Pulsation als rechts, während im anderen Falle nur bedeutend schwächere Pulsation der Art. femoralis dextra festgestellt werden konnte.

Pathologisch-anatomischer Befund: In allen drei, soeben klinisch beschriebenen Fällen war Thrombose bzw. Embolie der Aorta von deren Teilungsstelle an, mehr oder weniger tief bis in ihre Verzweigungen vorhanden. Mit Ausnahme des in Abb. 3 gezeigten Falles ragten die Thromben regelmäßig wie bei Abb. 2 kegelförmig brustwärts in das Gefäßlumen hinein und waren stets mehr oder weniger stark mit der fast immer erheblich leistenartig hervorgebuchteten Gefäßwand verwachsen. In einem Falle wurden außerdem in der Arteria mesenterica cranialis zwei kleine wandständige, nicht mit Sklerostomen durchsetzte, sowie in den Leber-, Milz- und Darmgefäßen kinderarmdicke Thromben gefunden. Die Konsistenz und das Aussehen der in der hinteren Aorta und ihren Verzweigungen sitzenden Thromben war sehr verschieden. Einmal handelte es sich um einen sehr festen derben Thrombus, der zwischen mehr oder weniger großen rotbraunen bis gelblich gefärbten Inseln viele längliche, dreieckige oder rundliche, fast rein weiße bis tief in das Innere des Thrombus reichende Massen enthielt. In den beiden anderen Fällen wieder unterschieden sich die Thromben weniger durch ihre derbgummiartige elastische Konsistenz, als vielmehr durch ihre Farbe, die bei dem einen gleichmäßig dunkelrotbraun war, während sie bei dem anderen mehr speckartigen, gelblichen, fast rein weißlichen Farbton annahm.

Histologischer Befund. Häufig ist die Intima an den mit den thrombotischen Massen verwachsenen Stellen nicht mehr als

solche zu erkennen. Statt ihrer sieht man hier oft ein dickes Flechtwerk von Bindegewebszügen, das sich mit feinen und feinsten Verzweigungen, zwischen denen viele Erythrozyten, Endothelrohre und größere Gefäße liegen, bis tief in das Innere der Thromben hinein erstreckt. Streckenweise findet man auch dort, wo man die Intima vermuten könnte, eine breite großzellige Infiltration von polynukleären Leukozyten, fast völlige bindegewebige Degeneration und größere Blutungen, sowie völlige Auffaserung der buchtig in Richtung auf die Media eingezogenen und hier mit größeren Erythrozytenhaufen durchsetzten Intima. Das bisweilen noch gut erkennbare Endothel der Intima ist des öfteren mit mehreren Schichten von Erythrozyten beschlagen und zeigt an einzelnen Stellen auf längere Strecken wellige bis zapfenartige Verdickungen, sowie subendotheliale Lakunenbildung. Intimazellen sind hier nicht erkennbar, dagegen ist die ganze Umgebung dieser offenbar nekrotischen Zonen auf weite Strecken sehr stark kleinzellig infiltriert. Die Tunica elastica interna präsentiert sich in der Regel mit Ausnahme der soeben beschriebenen veränderten Intimagebiete als gleichmäßig geschlängelter gut erkennbarer Streifen. Im Bereiche der ganzen Media ist in sämtlichen Schnitten eine von fast unmerkbarer bis in die schwersten Formen derselben übergehende Bindegewebsdegeneration und starke Verdickung zu beobachten. Besonders in den der Adventitia benachbarten Mediaschichten ist dies sehr häufig zu beobachten. Sehr selten ist eine normal in regelmäßigen Schlängelungen verlaufende Elastika zu finden. In der Regel ist die Elastika zerrissen, sehr spärlich vorhanden, langgestreckt und bisweilen kommaförmig. Dementsprechend sind nur wenig breitere Zonen normaler Mediamuskulatur zu sehen. Sehr häufig ist ferner die Media mit zahlreichen perivaskulär, großzellig infiltrierten, erweiterten Gefäßen und größeren ausgedehnten Blutungen durchsetzt. Stellenweise finden sich im Innern dieser Blutungen feine Endothelsprossen und Bindegewebszüge. Immer wieder stößt man direkt am Übergange der hier stets erheblich bindegewebig degenerierten Media in die Adventitia auf langgestreckte, bisweilen auf die ebenfalls bindegewebig degenerierte Adventitia übergreifende, nicht scharf abgesetzte größere Infiltrationsherde von polynukleären Leukozyten. Die Adventitia zeigt bis auf die soeben erwähnten Infiltrationen meist normalen Bau. Es kommt jedoch, wenn auch selten, zu starker Auflockerung, großem Gefäßreichtum und bisweilen ganz erheblicher bindegewebiger Degeneration derselben.

In dem häufig mit der Gefäßwand in inniger Verbindung stehendem thrombotischen Material lassen sich stets bedeutende

Organisationserscheinungen vorfinden. Zwischen breiten, sich in die Tiefe des Thrombus immer feiner verästelnden Bindegewebszügen liegen viele mit Erythrozyten angefüllte kleine Höhlen, sowie rundliche bis spindelartig geformte, mit Zelltrümmern, zum Teil noch mit erhaltenen Zellen durchsetzte homogene Massen, Blutpigmente und im Zerfall begriffene Erythrozyten.

Die hier mehrfach angewandte Jodkalium-Fibrinfärbung läßt ein namentlich in den Randzonen der Thromben gut zusammenhängendes, blau gefärbtes, nach dem Zentrum zu immer unzusammenhängender werdendes, schließlich ganz schwindendes Fibrinfasernetz erkennen. Stellenweise ist sowohl bei den mit der Wand verwachsenen, wie auch nicht verwachsenen Blutgerinnseln nahe der Peripherie häufig eine deutlich zwiebelschalenartige Schichtung mit bald zellarmen, bald zellreichen, mit vielen Zelltrümmern und in der Auflösung begriffenen Zellen durchsetzte Zone zu sehen. Diese Formen gehen dann aber wieder in ganz regellose Bogen und Kreise namentlich nach dem Zentrum zu über und geben dem Thrombus an diesen Stellen infolge der hier besonders dicht liegenden zellarmen und zellreichen Schichtung ein fast marmoriertes Aussehen. In der Mitte des Thrombus stößt man auch häufig auf größere, mit Erythrozyten angefüllte Hohlräume.

Zusammenfassung.

Die sinnfälligsten Gefäßveränderungen bestanden in teilweise sehr ausgedehnten großzelligen, von der Umgebung meist bindegewebig scharf abgesetzten Infiltrationsherden der Adventitia. Mehrere Male wurden in der fast durchgängig stark bindegewebig degenerierten Media dieselben Infiltrate, einmal sogar in ganz bedeutender Ausdehnung, sowie sehr oft zwischen den Bindegewebszügen lange flächenhafte Blutungen gefunden. Ebenfalls war die Intima des öfteren mit ähnlichen großzelligen sowie kleinzelligen Infiltraten und Blutungen durchsetzt, bisweilen stark bindegewebig degeneriert und oft auf weite Strecken infolge dieser Veränderungen sowie wegen inniger Verwachsungen mit den thrombotischen Massen und stellenweise sich bis in die Media hinein erstreckender Nekrose und Zerklüftung nicht mehr als solche zu erkennen. Mehrfach war die Intima stark verdickt. Die zum größten Teil zersprengte Elastika zeigte nur selten den normalen, regelmäßig geschlängelten Verlauf.

An den Thromben ließen sich fast stets alle Grade der Organisation, manchmal zwiebelartige Schichtung und immer großer Zellreichtum, der im übrigen homogenen, häufig mit Blutpigmenten und mit größeren Haufen Erythrozyten durchsetzten Massen

erkennen. Trotz genauester mikroskopischer Untersuchung konnten in keinem Falle Parasiten oder deren Reste gefunden werden.

Die vorhin erwähnten Infiltrationsherde der Adventitia, der Media und der Intima, die starken, flächenhaft in der meist bindegewebig degenerierten Media, bisweilen auch in der Intima sich findenden Blutungen, lassen vermuten, daß hier möglicherweise eine Einwanderung von Sklerostomen von der Adventitia aus stattgefunden hat. Hierfür sprechen einmal die Arbeiten von Schnetzer (Dissertation Gießen 1920), sowie von Wolf (Dissertation Gießen 1928), welche nachwiesen, daß eine aktive Wanderung der Sklerostomen vom retroperitonealen Gewebe entlang dem lockeren, die Gefäße umschließenden Fettgewebe stattfindet. Die Parasiten könnten also sehr wohl auf diesem Wege in die Aorta gelangen. Die Untersuchungen Schnetzers beziehen sich auf Kryptorchidenhoden, in denen öfters Sklerostomen gefunden wurden. Hier ist deutlich der Weg des Parasiten von der Albuginea der Hoden nach innen durch Infiltrationsherde und Bindegewebsstraßen gekennzeichnet. Als Reste der Parasiten konnten Teilchen der offenbar widerstandsfähigen, charakteristisch gefalteten Kutikula im Verlaufe der genannten Straßen nachgewiesen werden, so daß die Entstehung derselben einwandfrei dargetan war. Außerdem fanden sich eosinophile Zellen in den Infiltrationsherden. Wenn es in meinen Fällen auch nicht gelungen ist, Parasitenreste zu finden, so sprechen doch die von der Adventitia bis zur Intima reichenden Infiltrationsherde und bindegewebigen Umwandlungen für den analogen Vorgang, wie ihn Schnetzer beweisen konnte.

Wenn Eosinophilie von mir nicht festgestellt werden konnte, so wird man diesem Umstande vorerst keine ausschlaggebende Bedeutung beimessen dürfen, da ja noch gar nicht bekannt ist, wie lange sich bei parasitären Wanderungen die eosinophilen Zellen halten. Meine Annahme einer parasitären Ursache der Gefäßwandveränderungen findet weiterhin noch eine Stütze in dem ausgesprochen progressiven Charakter der Gefäßwandveränderungen, der mit der Lehre von der atheromatösen Ursache der Gefäßthrombose nicht in Einklang zu bringen ist, denn die atheromatösen Veränderungen sind regressiver Natur. Mit Göbel (Dissertation Gießen 1923) könnte man auch annehmen, daß die oben beschriebenen Veränderungen auf Wurmtoxine zu beziehen sind.

Göbel hat nämlich ausgeführt, daß die Infiltrations- und Blutherde, die er in den verschiedensten Organen bei parasitärer Einwanderung fand, mechanisch durch die Parasiten oder durch lokale Wirkung ihrer Toxine, oder durch Toxine bedingt sind, die auf dem Wege der Blutbahn verbreitet werden.

Hier handelte es sich um multiple Herde. Bei der Thrombose kann danach sehr wohl mit einer lokalen Intoxikation gerechnet werden, zumal die Ausdehnung der Erkrankung mitunter so bedeutend ist, daß sie durch mechanische Wirkung allein nicht voll erklärt werden kann, es müßte denn sein, daß eine massenhafte Einwanderung der Parasiten stattgefunden hat.

Zum Schluß sei es mir gestattet, Herrn Geheimen Medizinalrat Professor Dr. W. Pfeiffer für die Überweisung des Themas und des Untersuchungsmaterials sowie für seine liebenswürdige Unterstützung bei meinen Untersuchungen meinen herzlichsten Dank auszusprechen.

Lebenslauf.

Am 24. Februar 1900 wurde ich als Sohn des Hoftierarztes Dr. Friedrich Richter und seiner Ehefrau Hedwig, geb. Huth, in Dessau geboren. Nach Besuch der Vorschule und des Friedrich-Realgymnasiums zu Dessau trat ich am 1. September 1917 als Kriegsfreiwilliger beim Anh. Inf.-Reg. Nr. 93 ein, machte in Berlin das Fähnrichsexamen, wurde danach als Fahnenjunker eingestellt und im September 1918 zum Fahnenjunker-Unteroffizier befördert. An den Kämpfen im Westen nahm ich bis zum Kriegsende bei ebengenanntem Regiment teil.

Nach erbetener Entlassung aus dem Heeresdienst machte ich am Realgymnasium zu Dessau das Abiturium nach, studierte dann einige Semester Rechtswissenschaft und wandte mich wegen des mir nicht zusagenden Stoffes dem Studium der Veterinärmedizin zu.

Das Physikum bestand ich in Leipzig, ging darauf nach Gießen und legte hier im S. S. 1928 die tierärztliche Prüfung ab.

Vom 1. Januar 1928 bis zum 15. Januar 1931 war ich als Assistent an der Chirurgischen Veterinärklinik zu Gießen tätig.

Vorliegende Arbeit fertigte ich hier an und promovierte Weihnachten 1930.

Friedrich Richter, prakt. Tierarzt.

Literatur.

1. Bayer, Lehrbuch der Veterinär-Chirurgie 1887/1904.
2. Bayer und Fröhner, Handbuch der Tierärztlichen Chirurgie 1908.
3. Bizocero, zitiert nach Ebert und Schimmelbusch.
4. Bollinger, Die Kolik der Pferde und das Wurmaneurysma der Eingeweidearterien. 1870.
5. Bouley, Recueil de méd. vét. 1846.
6. Davaine, Traide des Entozoaires 1866.
7. Eberth und Schimmelbusch, Experimentelle Untersuchungen über Thrombose. Virchow's Archiv 1887 Band Nr. 3.
8. Friedberger-Fröhner, Pathologie und Therapie der Haustiere1886.
9. Fröhner, Über Aortenaneurysmen. Sammelreferat. Monatshefte für Tierheilkunde 1892, 3. Band; und 1906, 17. Band.
10. Fröhner-Zwick, Pathologie und Therapie der Haustiere 1915.
11. Göbel, Beitrag zur Kenntnis der pathologischen Veränderungen, insbesondere der Blutungen, verursacht durch Strongyliden, beim Pferde. Dissertation Gießen 1921.
12. Gratia, Une particularité anatomique des artères iliaques créant, pour ses vaisseaux un lieu d'élection de thrombose chez le cheval. Annales de Broux 1922.
13. Haas, Einige Fälle von Thrombose der hinteren Aorta bei den größeren Haustieren. Deutsche Tierärztliche Wochenschrift 1897.
14. Hertwig, Prakt. Handbuch der Chirurgie für Tierärzte 1884.
15. Hoare, Aneurysma der hinteren Aorta mit Thrombose der Arteria iliaca externa. The vet. rec. 1906.
16. Humbert, Obliteration der hinteren Aorta. Bullet. de la soc. centr. 1884.
17. Joest, Spezielle pathologische Anatomie der Haustiere 1919.
18. Kitt, Lehrbuch der pathologischen Anatomie der Haustiere 1901, 1911, 1912.
19. Klemensiewics, Über die erste Anlage des Thrombus. Zieglers Beitrag für pathologische Anatomie, Band 63.
20. Köllisch, Zur pathologischen Anatomie und Ätiologie der sogenannten Arteriosklerose bei den Haustieren. Dissertation Bern 1910.
21. Krause, Zur Frage der Arteriosklerose bei Rind, Pferd und Hund. Beiträge zur pathologischen Anatomie und Pathologie, Band 70.
22. Labat und Cadéac, Über ein Aortenaneurysma beim Pferd. Revue vét. p. 105, 1884.

23. Lustig, Zur Diagnose der Aortenaneurysmen beim Pferde. Deutsche Zeitschrift für Vet.-Med. 1876, 2. Band.
24. Malkmus, Thrombose der Achselarterie. Deutsche Tierärztliche Wochenschrift 1897, 5. Jahrgang.
25. Martin, Thrombose der Achselarterie. Wochenschrift für Tierheilkunde und Viehzucht 1891, Nr. 29.
26. Merkt, Thrombose der Achsel-, Arm- und Schulterarterie. Wochenschrift für Tierheilkunde 1904, Band 48.
27. Mettam, The Veterinarian 1900.
28. Mishotte, Thrombose der Aorta und beider Beckenarterien. Annal. belg. 1884.
29. Möller, Lehrbuch der Chirurgie für Tierärzte 1893.
30. Möller-Frick, Lehrbuch der Chirurgie für Tierärzte 1908 und 1911.
31. Nörr, In Stang-Wirth über Aneurysma.
32. Omadrelli, Thrombose der Axillaris beim Pferd. La clin. vet. sez. prat. settim. 1910.
33. Petit, Aortenruptur, Aneurysma dissecans und plötzlicher Tod beim Pferd. Bull. de la soc. centr. 59, 1905.
34. Derselbe, Über Aneurysmen. Rec. de méd. vét. T. 82, 1905.
35. Pirl, Atresie der hinteren Aorta beim Pferd. Berliner Archiv 1887.
36. Pöppel, Über das Aneurysma verminosum und seine Urheber. Deutsche Tierärztliche Wochenschrift 1897, 5. Jahrgang, 15. und 16. Heft.
37. Rademacher, Magazin von Gurlt und Hertwig 1838.
38. Ribbert, Allg. Pathologie und pathologische Anatomie 1914.
39. Ris, Untersuchungen über die Erkrankungen des arteriellen Gefäßsystems des Pferdes. Dissertation Zürich 1923.
40. Ruysch, zitiert nach Ris.
41. Schmidt, zitiert nach Allgem. Chirurgie Frohner-Schmidt 1925.
42. Schnetzer, Über Sklerostomen im Kryptorchidenhoden des Pferdes. Dissertation Gießen 1920.
43. Stockfleth, Handbuch der Tierärztlichen Chirurgie 1879.
44. Stöckli, Aortenstenose infolge Arteriitis chronica der Brustaorta beim Pferd. Schweizer Archiv für Tierheilkunde 1922.
45. Virchow, zitiert nach Eberth und Schimmelbusch.
46. Webb, Über eine Aneurysmaruptur beim Pferd. The vet. rec. 1905, Vol. XVII.
47. Wilden, Geheilter Fall von Thrombose der Schenkelarterie. Zeitschrift für Vet.-Kunde 1900.
48. Wolf, Das Verhalten der elastischen Fasern in Blutgefäßen und im Lungengewebe bei Gegenwart von Sklerostomum bidentatum. Dissertation Gießen 1928.
49. Zahn, zitiert nach Eberth und Schimmelbusch.
50. Zinserling, Über pathologische Veränderungen der Aorta beim Pferd in Verbindung mit der Arteriosklerose des Menschen. Virchow's Archiv, Band 213, 1913.
51. Zürn, Die tierischen Parasiten auf und in dem Körper unserer Haussäugetiere 1882.

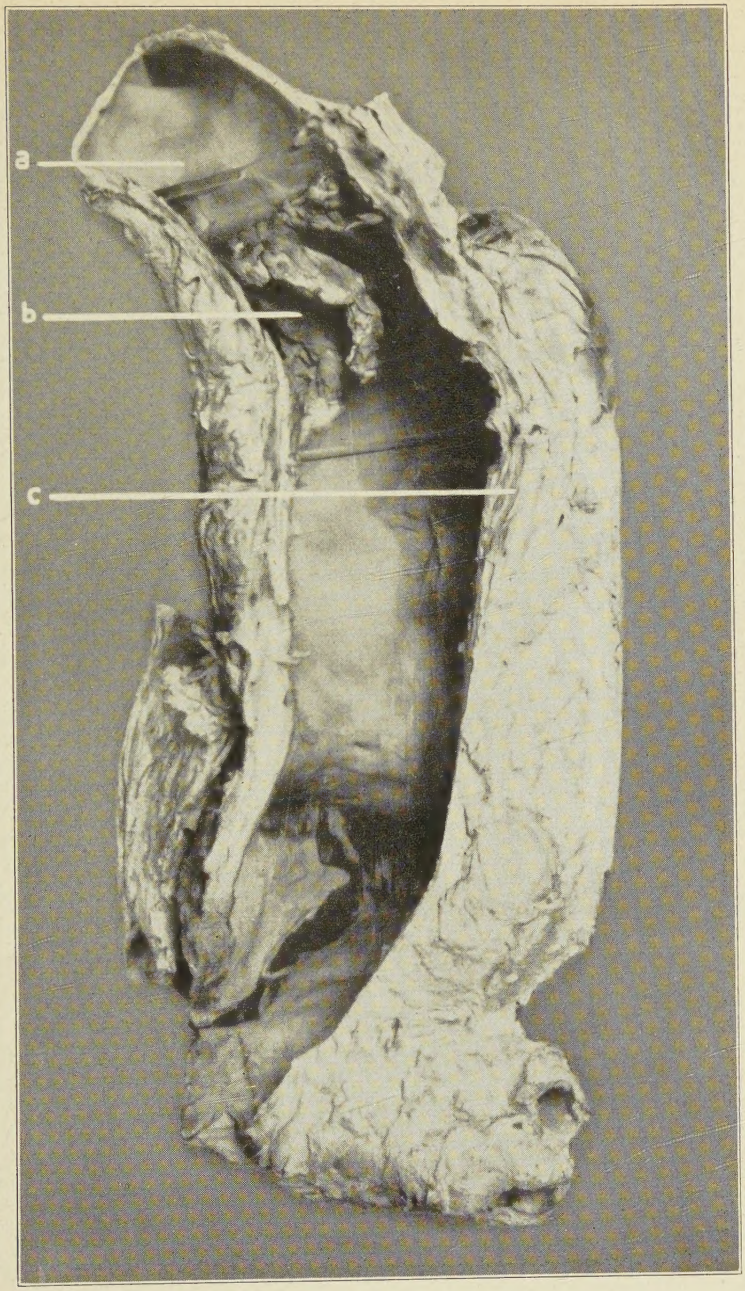

Abbildung 1: Thrombose und Aneurysmenbildung der Brustaorta
a) Aortenursprung; b) Wandständiger Thrombus; c) Schnittfläche der verdickten Aneurysmenwand.

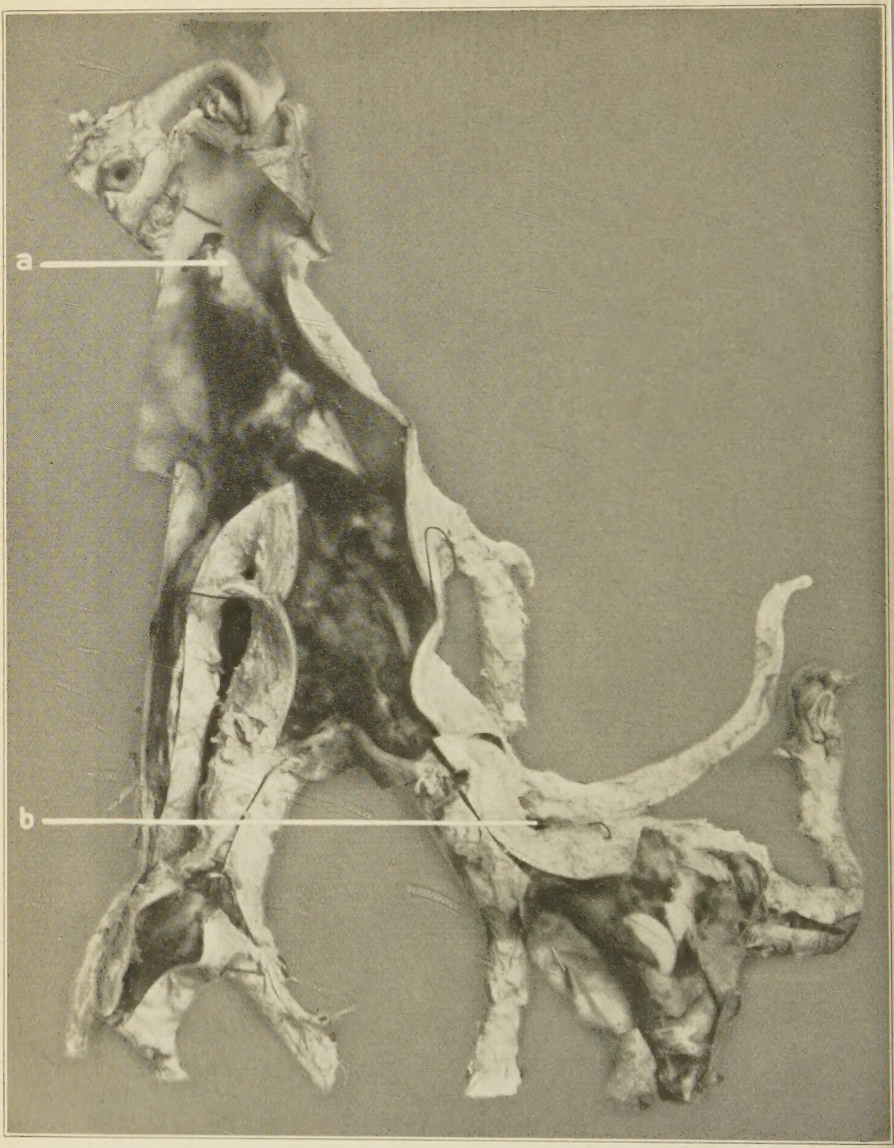

Abbildung 2: Thrombose der hinteren Aorta und ihrer Verzweigungen
a) Kegelförmige, in das Gefäßlumen hineinragende Spitze des Thrombus;
b) Mit dem Thrombus fest verwachsene Stellen der Gefäßwand.

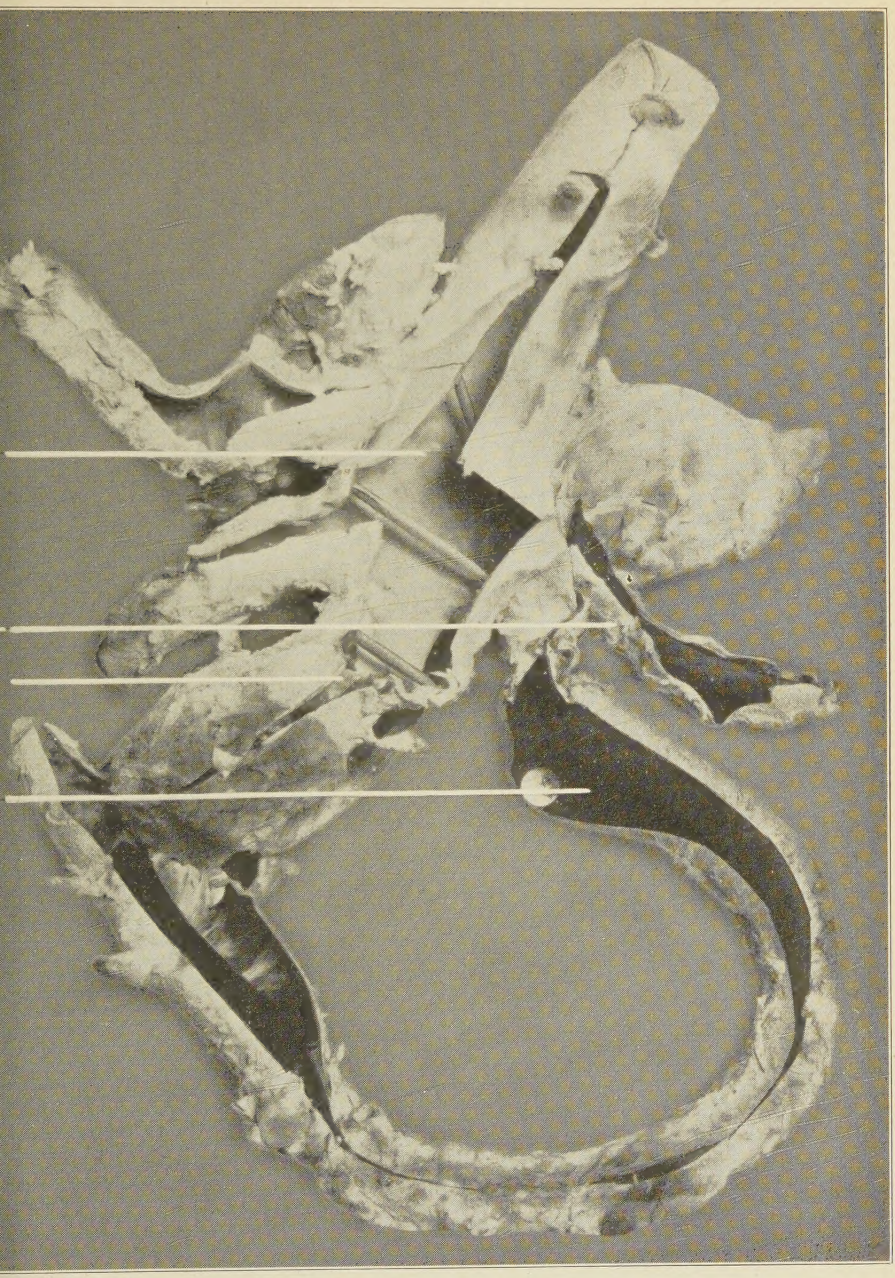

Abb. 3: Teilweise Thrombose der hinteren Aorta und ihrer Verzweigungen
a) Freies Gefäßlumen; b) Thrombosierte Gefäße.